Une approche nouvelle de l'embaumement dans l'ancienne Egypte: les instruments des prêtres-embaumeurs

Fr. Janot

Résumé

Les recherches sur la pratique de l'embaumement dans l'ancienne Egypte ont négligé l'étude des instruments utilisés par les prêtres-embaumeurs. Seules trois caches contenant des rejets d'embaumement ont livré, pour le moment, de tels instruments. Les réserves des musées en possèdent d'autres. Nous avons effectué des répliques en bronze de quelques-uns de ces outils, puis au laboratoire d'anatomie de la faculté de médecine des Saints-Pères, nous les avons expérimentés sur un corps humain.

Summary

A New Studie of Embalment in Ancient Egypt: the Instruments of the Embalmer Priest. Studies on the practice of embalming in ancient Egypt have mostly neglected the instruments used by embalmers to make their activity easier. Only three embalmer's caches contained embalmers' instruments, but some further objets have been found in museum collections. We have created bronze reproductions of these tools which then used on a corpse at the Faculty of Medicine of Paris VII.

Introduction

Dans les deux papyrus connus se rapportant à la momification (Rituel de l'Embaumement (1), Rituel de l'Embaumement de PApis (2)), les instruments utilisés ne sont pas décrits. Il n'est donné aucune indication quant à leurforme. Les actes trop négatifs qu'ils suggèrent, interdisaient peut-être de les nommer ?

Hérodote (3), premier historien de l'embaumement, mentionne uniquement l'utilisation du « fer recourbé », de la « Pierre d'Ethiopie tranchante » et de la « seringue ». Trois instruments, seulement, seraient donc nécessaires afin de supprimer la plus terrible des conséquences de la mort, la putréfaction.

Fr. Janot, Institut Français d'Archéologie Orientale du Caire, 37 rue al-Cheikh Aly Youssef, B.P. Qasr al-Ayni 11562, 11441 Le Caire. R.A.E., Egypte.

L'élimination des viscères, phase technique de la momification, est le passage obligé avant d'effectuer, sur le cadavre, les interventions conservatoires. Ainsi, au cours du temps, les prêtres embaumeurs, spécialistes de la préparation du corps, par l'accumulation de leurs expériences, n'auraient ni inventé, ni perfectionné des instruments spécifiques, aptes à faciliter leur activité. En fait, les nombreuses études consacrées à ce sujet ont négligé, jusqu'à présent, la voie instrumentale.

Nous allons voir que, pour le moment, nous ne connaissons que très peu de ces objets (4), ce qui paraît surprenant si on veut bien croire, comme A.-P. Leca, que le nombre de corps momifiés jusqu'à l'époque romaine peut être évalué à cinq cent millions (5)(Fig. 1).

Les gestes accomplis par les prêtre-embaumeurs sont essentiels. Ils nous font pénétrer, par l'intermédiaire d'une phase physique, direc-

Fig. 1. - Momie d'époque romaine.

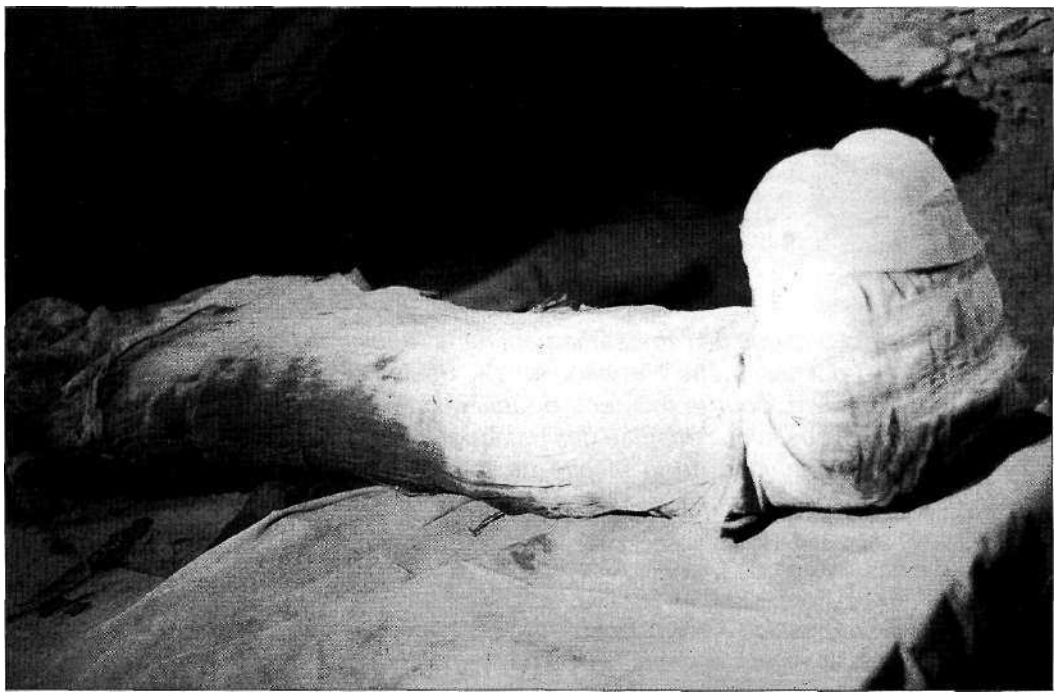

tement dans le monde omni-présent de la magie et de la superstition, fondements notoires de la mentalité des Égyptiens anciens. La momie est le lien étroit qui rattache l'homme moderne à la pensée des anciens Égyptiens. Elle porte dans et sur son corps, les empreintes de toutes leurs croyances.

La réalisation d'une momie égyptienne était soumise à des séquences opératoires que A.-P. Leca (6) a reconstituées ainsi:

1° L'ablation du cerveau.
2° L'éviscération.
3° Un premier lavage du corps.
4° Le traitement des viscères.
5° La déshydratation du corps.
6° Un second lavage.
7° Le comblement du crâne et des cavités.
8° Le traitement particulier des ongles, des yeux et des organes génitaux externes.
9° Les onctions et le massage du corps après la déshydratation.
10° La pose de la plaque de flanc.
11° Les ultimes préparatifs avant le bandelettage, le traitement du corps avec de la résine.
12° Le bandelettage.

Les instruments présents dans les fouilles et dans les musées

Afin d'entraîner une série de réflexions sur l'embaumement, il paraît important de ne plus négliger les instruments découverts soit dans les fouilles, soit dans les réserves des musées.

Les découvertes archéologiques ne mentionnent, pour les années 1908 à 1995, qu'une trentaine de contextes de rejets d'embaumement humain ou animal. Les rejets ont été jettes dans des véritables jarres " déchets ", scellées hermétiquement par un bouchon d'argile. Ensuite, celles-ci vont être entreposées soit dans des chambres latérales, proches de la chambre funéraire occupée par le défunt, soit dans des caches ou des puits aménagés. À la Basse Époque, un des plus importants dépôts dégagés, au cours des fouilles du temple de Séthi 1er à Gourna, contenait un peu plus de quatre cents de ces récipients (7).

Dans tous les cas, la volonté des embaumeurs et des fonctionnaires, chargés de l'entretien de la nécropole, était de regrouper et de protéger ces sanies. Seuls trois contextes, pour

Fig. 2. - Tenue en main de la réplique du couteau-nécrotome.

le moment, ont livré des instruments ayant appartenu à des prêtres-embaumeurs.

Le caveau inviolé au nom de Ouahibrê, "prophète d'Amon sous la XXXe dynastie ou au début de l'époque ptolémaïque", contenait un instrumentarium abandonné dans des circonstances que les fouilles n'ont malheureusement pas pu préciser (8).

Le contexte de rejets d'embaumement du puits n° 78 de la vallée des Reines (9) a permis de mettre au jour une cuiller de narines, en bois, qui se trouvait prise dans un bloc de bitume ayant conservé la forme d'une jarre à déchets. De la paille, hachée finement, des bandelettes, des tissus, des linges et des morceaux de bois étaient dispersés aux alentours.

A Hermonthis, la fouille de la nécropole des taureaux, dédiés au dieu Buchis, a également livré des instruments (deux clystères, deux écarteurs, une pince à épiler) qui, par leurs dimensions, semblent bien appropriés à une utilisation sur de grands animaux (10). Il s'agit d'un bien maigre résultat. En effet, les archéologues semblent avoir bien trop négligé ces vestiges non prestigieux, preuve tangible d'une activité et de la pratique des embaumeurs.

La recherche dans les réserves des musées a permis également de mettre en évidence de nouveaux instruments. Ainsi de très nombreuses collections présentent un type appelé «rasoirs ou nécrotome» (11). Ils possèdent tous plusieurs parties actives, variant de deux à quatre. Ce couteau en bronze, décrit par K. Sudhoff (12), peut mesurer entre 12 et 18 cm de longueur et en moyenne 2 cm de largeur. Le tranchant est ménagé sur une courbure de 5 cm. Il se termine en haut comme en bas par une extrémité émoussée. Continuée par une partie munie d'une courbure totalement mousse, le couteau se termine par un talon, aminci. En forme de ciseau, il possède une partie active tranchante sur toute son étendue.

Les crochets d'excérébration se retrouvent facilement dans les collections des musées. Il s'agit d'une simple tige en bronze, de section ovale ou carrée, d'un calibre de 0,4 à 0,8 cm. Sa longueur peut varier de 27 à 34 cm. La partie manche de l'instrument peut être de section carrée ou garni de nombreuses aspérités arron-

Fig. 3. - Instrumentarium répliqué.

dies. La partie active se termine obligatoirement de deux manières: soit par un crochet à extrémité ouverte soit par un crochet à extrémité enroulée, qui peut varier entre un à trois enroulements.

Dans les collections du musée du Louvre, une cuiller de narines, identique dans sa conception à l'exemplaire mis au jour dans la vallée des Reines, a attiré notre regard (13). Il s'agit d'une cuiller ronde, en bois dur, à cupule semi-circulaire, munie également de deux tubes-verseurs, légèrement obliques de haut en bas. L'anse imite une tige de papyrus repliée se terminant par une ombelle. L'ornementation de la cuiller paraît souligner sa fonction. Cet objet mesure 15 cm de longueur et 6,5 cm de largeur. Les tubes-verseurs mesurent plus de 2 cm. Ainsi, la recherche des instruments, inventoriés ou présentés dans les collections des musées, semble plus profitable.

Répliques et tenue en main de quelques instruments

Aussi afin de vérifier le bien fondé de l'utilité de ces différents instruments, il semble absolument indispensable de procéder à leur réplique. Pour une première étude, nous nous sommes limités à celle d'un couteau-nécrotome (Fig. 2), d'un crochet d'excérébration, d'une cuiller de narines et d'un écarteur (14). C'est grâce au talent d'un ami A. Neveux, sculpteur, que ces réplique, fidèles aux modèles originaux, ont pu être réalisées.

Les conditions de fabrication de tels instruments semblent, pour le moment, encore mal connues. Le bois ou le métal sont utilisés suivant le modèle de l'instrument à fabriquer.

La conception de chaque partie active a été élaborée grâce à la pratique quotidienne de cette activité. Chaque détail a donc sa propre utilité et n'est pas dû au hasard. Ainsi la ligne de l'écarteur, exemplaire unique connu jusqu'à présent, est parfaite. Mais nous ignorons complètement quelle démarche intellectuelle a permis d'imaginer une forme déjà si simple, mais terriblement efficace.

La tenue en main demeure l'unique méthode d'appréhender précisément la fonction d'un objet, la position des doigts de la main, sur la partie manche, doit se faire d'une manière naturelle, sans aucune contrainte. L'amplitude et la liberté

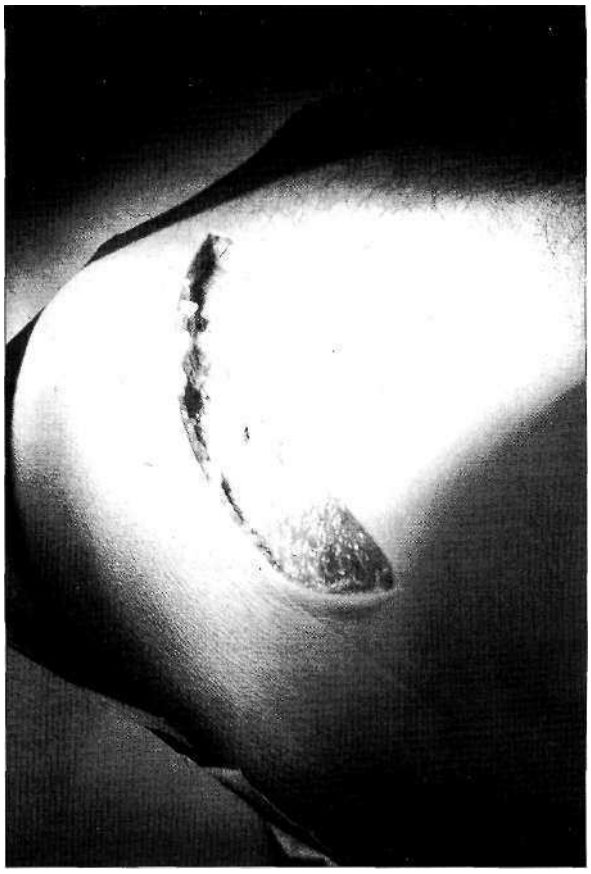

Fig. 4. - Forme prise par les tissus au moment de l'incision.

d'action de la main, qui travaille, doivent être totales. Une fois saisi, l'instrument nous rapproche de l'embaumeur égyptien ancien, de sa réflexion et de sa manière d'exercer.

Utilisation sur un corps humain

Aussi, la dernière étape, incontournable, est l'utilisation et l'expérimentation sur un corps. C'est au Laboratoire d'Anatomie de la Faculté de Médecine des Saints-Pères de l'Université de Paris VII, le 10 novembre 1994, que deux opérateurs ont pratiqué, sur un corps, un embaumement (15), à l'aide de l'instrumentarium répliqué et constitué d'un couteau-nécrotome, d'un crochet d'excérébration, d'un cuilleron de narines et d'un écarteur (Fig. 3) .

Le sujet adulte, âgé de quarante-neuf ans, était de sexe masculin. Ce corps était frais, décédé de la veille et maintenu en chambre froide, à une température de 4°c.

Extraction des organes de la cavité abdominale

Avant de commencer, il a fallu affûter les parties actives du couteau, à l'aide de papier de verre à grains moyens, par simple mouvements d'aller et retour (cinq à six fois de chaque côté).

Muni du couteau, l'opérateur s'est positionné à la gauche du sujet. Le second s'est mis près du flanc droit du sujet, au même niveau que le premier.

La ligne d'incision, oblique de haut en bas et de dehors en dedans, a été réalisée du relief de l'épine iliaque antéro-supérieure au relief de l'extrémité distale de la onzième côte (Fig. 4). Elle mesurait une douzaine de centimètres.

L'incision du fascia transversalis, réalisée avec la partie coupante du couteau-nécrotome, a permis de découvrir l'aponévrose du muscle grand oblique. Les trois muscles de la paroi antéro-latérale de l'abdomen ont été incisés (muscle grand oblique, muscle petit oblique et muscle transverse de la superficie vers la profondeur) en prenant bien soin de ne pas ouvrir le péritoine.

Il aurait été tout à fait possible, en tranchant directement le péritoine, de sortir (16) sans plus attendre les viscères intra-péritonéaux. C'est délibérément qu'une seconde option a été exécutée. Le sac péritonéal a été refoulé sur la ligne médiane pour exposer l'espace rétro-péritonéal. Les plans ont été réclinés avec la partie talon du couteau-nécrotome.

Le second opérateur a introduit l'écarteur, par l'incision, afin d'atténuer la tension de la paroi abdominale qui s'exerçait sur les mains introduites par le premier opérateur. Le décollement des organes rétro-péritonéaux a été prolongé le long de la paroi postérieure de l'abdomen, en franchissant la ligne médiane en avant de l'axe vasculaireaortico-cave, permettant ainsi de libérer les organes rétro-péritonéaux droits et de les amener vers l'incision du flanc gauche .

Le premier opérateur a travaillé, à mains

Fig. 5. - Extraction des viscères.

nues, dans la cavité abdominale. Le second a exercé une traction sur la paroi abdominale, à l'aide de l'écarteur. Ainsi, il a été très facile d'accéder rapidement au rein gauche, qui s'étend en hauteur depuis la onzième côte jusqu'à l'apophyse transverse de la troisième vertèbre lombaire (17). Le rein gauche a été extrait, après section des pédicules vasculaires et attaches, à l'aide de la partie tranchante du couteau-nécrotome. La manoeuvre a été identique pour le rein droit.

Lorsque le sac péritonéal a été mobilisé, il a été possible d'ouvrir la cavité péritonéale et d'exposer largement, à l'aide de l'écarteur, l'ensemble des organes intra-péritonéaux. Les portions mobiles du tube digestif ont été amenées dans l'incision et les pédicules vasculaires du mésentère et des mésocolons ont été sectionnés. Pendant ces manoeuvres, le second opérateur a dû modifier la position de l'écarteur, afin de libérer les mains du premier opérateur. Il a fallu exercer une force importante sur l'écarteur et souvent on a dû le tenir à deux mains: une sur le manche, la seconde sur le début de la partie active (Fig. 5).

Le tube digestif a été enlevé en laissant en place le rectum et l'estomac. Le foie, la rate et le pancréas ont été alors mobilisés et la section de leurs pédicules vasculaires a permis leur exérèse. Le foie a été extrait par une simple traction. L'aorte abdominale et ses branches ont été dégagées. Cette action difficile a demandé un certain coup de main et une force importante.

Extraction des organes de la cavité thoracique

Pour réaliser cette opération, il a fallu effondrer la coupole diaphragmatique. On a dû d'abord réaffûter les parties actives du couteau-nécrotome. Par un travail en aveugle, mais avec la topographie du lieu en mémoire, le premier opérateur a facilement perforé puis sectionné le centre tendineux du diaphragme, en se dirigeant de la gauche vers la partie médiane puis de la droite vers la partie médiane. La section se termine au niveau du sternum. Dès que le diaphragme a été ouvert, il a été possible d'accéder à l'ensemble de la cavité thoracique. Le péricarde et les plèvres droite et gauche ont été incisés avec le diaphragme. Les poumons gauche et droit ont été extraits par simple traction.

Il ne restait plus qu'à sectionner (18) le pédicule vasculaire (aorte thoracique, veine azygos, veine cave supérieure) et l'oesophage, tout en respectant le coeur. La main travaillante du premier opérateur, toujours placée à la gauche

Fig. 6. - Introduction du crochet d'excérébration dans la fosse nasale gauche.

du corps, a éprouvé des difficultés. Sans changer de position, il aurait été tout à fait possible de sectionner l'ensemble, en réalisant une seconde incision cutanée externe au niveau du sternum. Comme cette opération n'est jamais décrite dans les rapports d'ouverture de momies, l'opérateur a préféré changer de côté: il est venu simplement se placer à la droite du corps, le couteau a alors retrouvé toute son efficacité. Au cours de cette dernière manoeuvre, le coeur a été extrait. Une plus grande expérience de l'opérateur lui aurait sans doute permis de le laisser en place.

Les cavités thoraco-abdominales ont été vidées. La cavité abdominale s'est affaissée. Les deux berges de l'incision se sont rapprochées naturellement. L'écarteur a pu être enlevé. L'incision de flanc a pris la forme du signe hiéroglyphique signifiant incision. Il ne resterait plus qu'à laver et à rincer les différentes cavités pour continuer les différentes étapes de la momification.

Extraction du cerveau

L'opérateur a introduit le fer courbé dans la fosse nasale gauche (Fig. 6). Par une simple pression, les structures ethmoïdales ont été traversées, permettant ainsi l'accès direct dans la boîte crânienne. Les mouvements de l'instrument sont limités. La dure-mère a été facilement extraite. La matière cérébrale a pu être facilement atteinte grâce au seul fer courbé.

A ce moment de l'intervention, le clystère aurait pu servir à injecter un liquide caustique ou de rinçage dans la boîte crânienne, afin de diluer puis de faciliter l'écoulement de la matière cérébrale.

Vider complètement la cavité crânienne devait requérir un temps de travail important et nécessiter des manipulations corporelles de la tête et du corps.

L'application, contre les fosses nasales, de la réplique du cuilleron de narines a montré sa parfaite connexion avec l'anatomie nasale et prouve donc son utilisation (Fig. 7).

Conclusion

Les répliques et leur tenue en main sont capitales pour comprendre les gestes nécessaires à la momification. En effet, les différentes étapes de fabrication permettent d'entrevoir les problèmes techniques auxquels l'embaumeur était confronté.

L'étape incontournable est l'utilisation sur un

Fig. 7. - Tenue en main et positionnement de la réplique de la cuiller deux narines.

corps. En effet, grâce à cette expérience, nous avons pu identifier, d'une façon indiscutable, l'écarteur et démontrer la similitude entre la forme prise par les tissus, au moment de l'incision, et le hiéroglyphe appelé classiquement, depuis 1898, «glande ou pustule» (19). En effet, l'incison, pratiquée sur le côté gauche de l'individu, prend la forme d'une r3, «bouche ouverte» (20). Il s'agit d'une bouche ouverte dans l'abdomen de l'Apis, exactement identique à celle pratiquée, en biais, dans l'abdomen de l'homme. Désormais, le hiéroglyphe envisagé désigne l'incision proprement dite, que deux doigts commencent à refermer.

À partir de l'époque Saïte (XXVIe dynastie), il apparut aux prêtres-embaumeurs que l'incision, classiquementferméeparde la cire versée chaude puis recouverte d'une simple plaque de cire, de cuivre, de bronze ou d'or - avec ou sans oeil-oudjat; avec ou sans les Quatre fils d'Horusdevait comporter, pour conjurer la blessure qu'ils avaient infligée au corps en passe de devenir un nouvel Osiris, un témoignage de leur action bénéfique restituant par là même l'intégrité du corps par une action magique. Aussi ont-ils déposé sur le flanc gauche, au niveau de l'incision (21), l'amulette dite " deux doigts ", constituée par un index et un majeur accolés.

Le maniement du couteau-nécrotome a révélé la fonction de ses différentes parties. Sa parfaite tenue en main a permis à l'opérateur d'exercer avec rapidité et efficacité. L'utilisation du couteau-nécrotome et de l'écarteur a montré que deux personnes, au moins, étaient nécessaires.

La longueur du crochet d'excérébration prouve une connaissance exacte de la distance qu'il existe entre l'orifice narinaire et la face interne du crâne. La dimension totale de l'instrument permet une liberté d'amplitude de la main, qu'une tige plus ou moins longue aurait limitée.

Les opérateurs se déplacent autour du corps pendant les différentes phases de l'embaumement.

Afin de faire couler la matière cérébrale, liquéfiée par les narines et pour la remplir de bitume, les embaumeurs manipulaient la tête brutalement. Le corps, lui, est éviscéré sans être déplacé. En revanche, au cours de la phase d'onction et d'application des divers onguents et résines, il fallait retourner plusieurs fois le corps.

Maintenir le coeur à sa place dans la cavité thoracique demandait d'être un professionnel expérimenté. Dans le cas malheureux où il était extrait, il fallait le traiter et le bandeletter, comme

un viscère, avant de le replacer dans le corps. Théologiquement, sa réintroduction est indispensable. Pourtant, il ne semble pas nécessaire de le remettre à la place originelle.

Le mode opératoire que nous avons utilisé, découle d'une réflexion préalable. Nous avons recherché la méthode la moins sanglante et la plus rapide possible. Il devait en être de même pour les embaumeurs.

Toutes les différentes étapes sont bien codifiées. Le nombreux personnel requis devait avoir chacun une ou plusieurs tâches à accomplir. Une course contre la corruption était engagée, il s'agissait, bien évidemment, pour chaque corps, de la gagner.

Beaucoup d'instruments sont encore à rechercher dans les collections des musées. Ils devront être répliqués, puis utilisés.

Ces objets spécialisés étaient-ils élaborés dans l'atelier de l'embaumeur ou bien commandés à des artisans-fondeurs ? Pour le moment, nous sommes toujours à la recherche d'une échoppe d'embaumeur. Une telle découverte permettrait de mieux comprendre comment fonctionnait et s'organisait ce type de structure. Les nécropoles réservées aux animaux momifiés ne nous apportent que peu de renseignements sur la présence d'un endroit lié à ce type d'activité. Ce projet est maintenant inscrit dans le programme que mène l'Institut Français d'Archéologie Orientale du Caire (IFAO) dans les oasis, sites privilégiés car tous les éléments des villes et de leurs nécropoles y sont regroupés dans un espace restreint, se développant dans une certaine autarcie.

L'embaumement, par tous les objets et la sûreté du geste qu'il nécessite, se révèle beaucoup plus raffiné qu'on ne le pensait jusqu'à présent.

Ces actes d'embaumeurs sont une étape incontournable vers une forme d'immortalité. Après toutes ces épreuves, toi, Osiris-N éternellement

iw.k 'nh.wt Sp-2 iw nhh iw.k rpi Sp-2 iw dt Wsr

" tu ne cesses d'être vivant, bis, pour toujours et à jamais, tu ne cesses de rajeunir, bis, pour toujours et à jamais "(22).

Notes

1. S. SAUNERON, *Le Rituel de l'Embaumement,* Le Caire, 1952; C.N. REEVES, Fragments of an Embalming-Ritual Papyrus in the Oriental Muséum, Dunham, *Revued'Egyptologie,* 36,1985, p.121-124.
2. R.L. VOS, The Apis Embalming Ritual P. Vindob. 3873, *Orientalia Lovaniensia Analecta* 50, Louvain, 1993.
3. HERODOTE, *Histoire* II, 86, 7-9; Diodore répétera les observations dans *Bibliothèque historique* V, 91, 4.
4. Les instruments, en petit nombre, existent pourtant. Une vision trop simpliste présente encore l'intrumentarium de l'embaumeur avec : une pierre éthiopienne (obsidienne), un crochet, du natron dans un pot et une bandelette enroulée, M.J. RAVEN, *Mummies onder Het mes,* p.10, fig.9.
5. A.-P. LECA, *Les momies,* p.39.
6. A.-P. LECA, *Les momies,* p.54.
7. R. STADELMANN und K. MYSLIWIEC, Der Tempel Sethos'I. in Quarna. Vierter Grabungsbericht, *Mitteilungen des Deutschen Archàologischen Instituts Abteilung Cairo* 38, 1982, p.403.
8. M. BIETAK, E. REISER-HASLAUER, das grab des Anch-Hor II, *Osterreichische Akademie der Wissenschaften VII,* Vienne, 1982, p.191-193.
9. I. FRANCO, *Rapport d'activité de l'URA 1604 du CNRS (1985/1986),* p.30 et pl.VI.
10. O.H. MOND-MYERS, The Bucheum I, *Egyptian Exploration Society* n°41, Londres, 1934, p. 100 et p. 110-112; vol. III, pi. LXXXVI et LXXXVIII.
11. J. VANDIER-d'ABBADIE, *Catalogue des objets de toilette égyptiens au musée du Louvre,* Paris, 1972, p. 165, n°744-747.
12. K. SUDHOFF, Agyptische Mumienmacher Ins-

trumente, *Sudhoffs Archiv fur Geschichte der Medizin und Naturwissenschaft, Wiesbaden VI* 3, 1911, p.161-171.

13. Inv. n°1703.

14. Nous avons déjà consacré trois articles sur ces répliques : FR. JANOT, M. PEZIN, A. NEVEUX, *L'information Dentaire* 11, 1994, p. 943-952; id *Connaissance des Hommes* 11,1994, p. 31 -32; id, *Vesalius* 1/1, 1995, p.27-30.

15 Sur cette expérience, des articles ont été ou sont en cours de publication; Pf. JANOT, *Bulletin de l'Institut Français d'Archéologie Orientale* 96, 1996, p.245-253; Fr. JANOT, O. CUSSENOT, *L'information Dentaire M,* 1996, p. 1313-1316; id., *Surgical Radiology anatomy* (à paraître); Fr. JANOT, *Connaissance des Hommes* 21,1997, p. 20-22.

16 Cette opération aisée entraîne une action sanglante très importante. L'embaumeur, en bon professionnel, après de nombreux essais, a lui aussi recherché une solution simple, efficace et la moins sanglante possible.

17. H. ROUVIERE, *Précis d'anatomie et de dissection,* p. 547.

18. L'emploi d'une autre technique, très ingénieuse, a été mise en évidence lors de l'ouverture de la momie de Lyon : "... *une bande d'étoffe reliée en U, longue d'environ deux mètres. Passée derrière les poumons et le coeur puis rabattue au dessus sur leur face antérieure et ramenée ensuite à l'extérieur par l'ouverture d'éviscération, la tension des deux brides, assurée simultanément, fournit une force d'arrachement efficace",* J.-CL. GOYON, *Atti del VI Congresso internationazionale di Egittologia* I, p.217.

19. M. PEZIN, F. JANOT, *Bulletin de l'Institut Français d'Archéologie Orientale* 95, 1995, p.361-365.

20 R.L. VOS, The Apis Embalming Ritual P. Vindob. 3873, *OLA* 50,1993, p. 365, n°335; Wb II, 391 g = "Offnung einer Wunde".

21. Sur une momie, conservée au musée de Liverpool, la radiographie montre une amulette deux doigts en position sur le flanc gauche, P.H.K. G RAY, D. SLOW, Egyptian Mummies in the City of Liverpool Muséums, *Liverpool Bulletin* 15, 1968, p.52-53.

22 (SAUNERON, Rituel, 44/5-8); J.-CL. GOYON, *Rituels funéraires de l'ancienne Egypte,* p.84.

Bibliographie

F. Janot, M. Pezin, A. Neveux, (1994) Réplique de trois instruments de l'Egypte ancienne pour mieux comprendre l'embaumement, *L'Information Dentaire* 11, p. 943-952.

F. Janot, M. Pezin, A. Neveux, (1994) Instruments égyptiens d'embaumement, *Connaissances des Hommes* 11, p. 31 -32.

F. Janot, M. Pezin et A. Neveux, (1995) Du bon usage de la réplique: réflexions à partir de l'identification d'un instrument d'embaumement de l'Egypte ancienne, *Vesalius* 1, p. 27-31.

F. Janot, (1996) *Les instruments d'embaumement dans l'Egypte ancienne,* Thèse pour le Doctorat d'Université, Université Paris IV-Sorbonne.

F. Janot, O. Cussenot, (1996) Approche technique de l'embaumement dans l'Egypte ancienne, *l'Information Dentaire* 17, p. 1313-1316.

6. F. Janot, (1996) Les instruments et la pratique des prêtres-embaumeurs , *BIFAO* 96, p. 245-253.

F. Janot, (1997) Techniques et symboles au cours de l'évolution humaine: le cas des instruments d'embaumement dans l'Egypte ancienne, *Connaissance des Hommes* 21, p. 20-22.

F. Janot, M. Pezin, A. Neveux, À la recherche des instruments d'embaumement dans l'Egypte ancienne, *Caiete de Egiptologie,* Bucarest (à paraître).

F. Janot, O. Cussenot, A la découverte des gestes effectués par les prêtres-embaumeurs dans l'Egypte ancienne, *Surgical Radiology Anatomy* (à paraître).

10. M. Pezin, F. Janot, (1995) La 'pustule' et les deux doigts, *Bulletin de l'Institut Français d'Archéologie Orientale* 95, p. 361-365.

Biographie

Fr. Janot, pensionnaire à l'Institut Français d'Archéologie Orientale du Caire (Dir. N. Grimai); ancien Chef de clinique - assistant des universités; membre de la Société française d'Histoire de la médecine.